



**HAL**  
open science

# AVULSIONS DENTAIRES ET IDENTITÉ REGIONALE CHEZ LES NATOUFIENS

Fanny Bocquentin

► **To cite this version:**

Fanny Bocquentin. AVULSIONS DENTAIRES ET IDENTITÉ REGIONALE CHEZ LES NATOUFIENS. *Tüba-ar = Türkiye Bilimler Akademisi Arkeoloji dergisi = Turkish Academy of Sciences journal of archaeology*, 2011, 14, pp.261-270. hal-02011005

**HAL Id: hal-02011005**

**<https://hal.parisnanterre.fr/hal-02011005>**

Submitted on 7 Feb 2019

**HAL** is a multi-disciplinary open access archive for the deposit and dissemination of scientific research documents, whether they are published or not. The documents may come from teaching and research institutions in France or abroad, or from public or private research centers.

L'archive ouverte pluridisciplinaire **HAL**, est destinée au dépôt et à la diffusion de documents scientifiques de niveau recherche, publiés ou non, émanant des établissements d'enseignement et de recherche français ou étrangers, des laboratoires publics ou privés.

# AVULSIONS DENTAIRES ET IDENTITÉ REGIONALE CHEZ LES NATOUFIENS

## NATUF TOPLULUKLARINDA DIŞ ÇEKİMİ VE YEREL KİMLİK

Fanny BOCQUENTIN

**Keywords:** Natufian, Epi-Palaeolithic, tooth evulsion, burial cluster, regional identity

**Anahtar Sözcükler:** Natuf, Epi-Paleolitik, diş çekme, toplu gömüt, yerel kimlik

### ABSTRACT

*Since the earliest stages of anthropological studies, researchers have suspected that the Natufian populations practiced tooth evulsion. A comprehensive study of the Epipalaeolithic Levantine dental collections does indeed show an abnormal rate of ante mortem loss of the central upper incisors, which supports this cultural interpretation. Tooth removal is found in roughly 20% of the adult and subadult populations (sometimes as early as adolescence), and seems to have been practiced equally on females and males. For all Natufian groups in which this practice has been found, the removal seems to be concentrated primarily on the right upper incisor. The left upper incisor may also be removed, but this appears to be a secondary option. Combining this information with contextual data provides insight into the meanings of this practice. First, the individuals concerned are sometimes buried next to each other, which reinforces the idea that they are of comparable social statuses. Second, the practice seems to spread into the Galilee's major sites only at the very end of the Natufian period, and thus acts as a testimony to the evolution of a regional identity overtime.*

### ÖZET

*İlk antropolojik incelemelerden bu yana araştırmacılar, Natuf topluluklarında diş çekimi uygulaması olduğunu gösteren verilerin bulunduğunu öngörmüşlerdir. Levant'ın Epi-Paleolitik dönemine ait dişler üzerine yapılan kapsamlı bir çalışma, gerçekten de orta üst kesicilerde ante mortem kayıp oranının anormal biçimde yüksek olduğunu göstererek bu kültürel yorumu desteklemiştir. Erişkin ve erişkin olmayan nüfusta (bazen ergenliğe kadar inen) diş çekimi kabaca %20 oranında bulunmaktadır ve bu durum erkeklerde ve kadınlarda eşit olarak görülmektedir. Bu uygulamanın görüldüğü bütün Natuf topluluklarında, diş çekimi öncelikle sağ üst kesicide yoğunlaşmaktadır. Sol üst kesicinin de çekilmiş olduğu örnekler varsa da, bu durum oldukça enderdir. Söz konusu sonuçlar, diğer verilerle birlikte ele alındığında bir anlam kazanmaktadır. Öncelikle, bu uygulamanın görüldüğü bireyler bazen yan yana gömülmüşlerdir; bu da bu bireylerin sosyal konumlarının denk olduğu düşüncesini güçlendirmektedir. Ayrıca, bu uygulamanın Galile Havzası'nda Natuf dönemin sonunda yaygınlaşmış olması, uygulamanın bölgesel kimliğin bir göstergesi olduğunu da düşündürmektedir.*

## INTRODUCTION

La pratique de l'extraction volontaire d'une ou de plusieurs incisives supérieures chez les natoufiens - derniers chasseurs-cueilleurs et premiers sédentaires du Levant - a été suggérée dès les premières études anthropologiques menées sur cette population épipaléolithique (Keith 1931, 1932). L'auteur signalait sa présence à Shukbah (5 cas), El Wad (7 cas) et Kebara (sans précision) (Keith 1931, 1932). Ces cas ont été confirmés (McCown 1939; Smith 1970, 1989, 1991) et d'autres ont été découverts par la suite à Mallaha (Ferembach 1961; Valla et al. 2001, 2004). Ces découvertes font écho à des travaux ethnologiques qui signalent l'existence, dans différentes régions du monde, d'une telle pratique afin d'affirmer l'appartenance de l'individu au groupe ou le partage d'un statut donné, parfois lors de rites de passage (e.g. Baudoin 1923; Campbell 1925; Le Bourhis 1926; références dans Boule and Vallois 1932). De nombreuses découvertes archéologiques confirment la pratique de l'avulsion des dents antérieures sur les cinq continents à travers l'Histoire et la Préhistoire (e.g. Merbs 1983; Milner and Larsen 1991; Kusaka et al. 2011) et, en Afrique du nord-ouest, dès le Paléolithique supérieur (synthèse dans: Verger-Pratoucy 1968; Humphrey and Bocaeg 2008).

Afin de mieux cerner et de caractériser cette pratique au sein de la population natoufiennne, nous avons mené une étude systématique des pertes dentaires *ante mortem* sur un corpus qui rassemble la quasi-totalité des squelettes natoufiens disponibles à l'étude (environ 370 squelettes) dont notamment ceux issus des quatre sites majeurs du Natoufien: El Wad (N = 70), Nahal-Oren (N = 44), Mallaha (N = 111), Kebara (N = 48) et la grotte d'Hayonim (N = 58). Ce corpus couvre les 3 phases, ancienne, récente et finale de la culture natoufiennne datée entre 13000 et 9500 cal. BC (Fig. 1). L'identité biologique de ces individus (inventaire, Nombre Minimal d'Individu, âge, sexe, morphométrie, caractères discrets, hygiène dentaire, stress de croissance) ainsi que leur traitement funéraire et leur attribution chronologique a fait l'objet, à partir de données de première main, d'une révision synthétique récente (Bocquentin 2003; Bocquentin et al. 2009) à laquelle se réfère le présent article.

## AVULSIONS OU EXFOLIATIONS?

Il n'existe aucune preuve anthropologique absolue que la perte de la dent soit le résultat d'un acte délibéré (Merbs 1983; Milner and Larsen 1991; Robb 1997). Les pertes dentaires, en effet, peuvent intervenir accidentellement à la suite d'un choc ou bien par exfoliation naturelle lorsque la dent atteint un degré d'usure extrême ou qu'elle présente une pathologie sévère (carie, infection) (Clarke and Hirsch 1991). Néanmoins, l'extraction volontaire est une hypothèse qu'on ne saurait négliger dans certains contextes. À l'échelle d'une population, la récurrence des pertes *ante mortem* d'une catégorie spécifique de dents, alors que les autres sont moins affectées, est à prendre en considération. À l'échelle individuelle, l'absence de traumatisme ou d'infection observée sur l'alvéole oblitérée est une condition nécessaire pour supposer un cas d'avulsion. Mais ce critère ne permet pas d'exclure les cas de pertes naturelles dues à l'usure de la dent. Il reste donc indispensable de s'assurer que la perte de la dent a été précoce, alors que le reste de la denture était encore en très bonne condition, pour conclure à un cas d'avulsion. Lorsque le sujet est âgé, le degré d'usure des dents antagonistes permet, néanmoins, d'évaluer la précocité ou non des pertes observées. Nous avons donc retenu comme cas probables d'avulsion les pertes *ante mortem* des incisives centrales supérieures chez des individus qui présentent, par ailleurs, des dentures complètes et saines ou bien chez des individus dont la denture est plus éprouvée mais dont les incisives inférieures présentent une usure *a minima* indiquant ainsi une perte précoce des dents supérieures. Toute extraction volontaire ayant eu lieu tardivement ne peut, malheureusement, être reconnue.

Un simple inventaire de toutes les pertes *ante mortem*, quelle que soit leur origine présumée, permet de confirmer le statut particulier des incisives centrales supérieures (Tab. 1). En effet, alors que les molaires sont les dents les plus sujettes aux pertes *ante mortem* (Powell 1985; Larsen 1997; Hillson 2001), ce sont les incisives centrales supérieures qui sont le plus souvent absentes en contexte natoufien. D'autre part, contrairement à toutes les autres catégories de dent, le taux de perte des incisives centrales

est plus important sur le maxillaire que sur la mandibule. De ce fait, il nous paraît justifié de considérer *a priori* les pertes *ante mortem* de cette catégorie de dents comme le résultat d'une extraction délibérée et de vérifier au cas par cas si cette hypothèse est acceptable. D'autres catégories de dents ont pu faire l'objet d'une extraction volontaire occasionnelle mais l'absence de récurrence rend difficile la reconnaissance de telles pratiques.

### FREQUENCE ET CARACTERISTIQUES DES AVULSIONS NATOUFIENNES

Selon les critères définis précédemment, nous considérons qu'un minimum de 20 sujets natoufiens a subi une ablation volontaire d'une ou des deux incisives centrales supérieures. Il s'agit d'hommes et de femmes; l'individu le plus jeune est une adolescente dont les alvéoles sont complètement résorbés (Fig. 2), ce qui tend à confirmer l'hypothèse d'extractions parfois précoces (McCown 1939; Smith 1991). La ligne occlusale des mandibules des sujets adultes présente, en vue antérieure, une forme en ogive marquée, qui témoigne également d'extractions relativement précoces. L'ogive est plutôt symétrique dans le cas d'extraction des deux incisives centrales supérieures et asymétrique dans le cas où une seule dent a été extraite (Fig. 3). Il semble que deux phénomènes complémentaires soit à l'origine de cette forme en ogive: d'une part, la minimisation de la vitesse d'usure des dents mandibulaires qui ne sont plus soumises à l'attrition (usure par frottement des dents antagonistes) et, d'autre part, "*l'éruption continue*" des dents inférieures, un phénomène qui intervient lorsque les dents antagonistes n'exercent plus de force opposée (Danenberg et al. 1991; Schwartz 1995; Humphrey and Bocaegé 2008). Les dents inférieures ne présentent pas encore d'aspect en ogive typique chez les plus jeunes individus (Fig. 2). Notre inventaire tient compte de deux individus (EWH36z2 et NOH42-48) dont le maxillaire n'est pas conservé mais dont la mandibule montre une forme en ogive caractéristique.

Parmi les 18 maxillaires retenus, nous avons observé 3 cas d'ablation partielle (l'un provient du site de Shukbah et les deux autres sont issus du site d'El Wad) pour lesquels un fragment de racine est encore en place dans l'alvéole oblitéré (Figs. 2-3). Dans ces trois cas, nous avons pu faire une observation

directe car le maxillaire est en partie érodé. Il est possible que d'autres cas semblables existent mais nous n'avons pas effectué de radiographies systématiques pour le vérifier. Sur les 5 maxillaires que nous avons radiographiés (NOH34, NOH48, EMH10, EMH156 et EMH168) les extractions étaient complètes.

### IDENTITÉ REGIONALE

On constate que toutes les communautés natoufiennes ne pratiquent pas l'avulsion des incisives supérieures. Son absence, notamment, parmi les individus inhumés dans la grotte d'Hayonim (Natoufien ancien et récent, Galilée: Fig. 1) est remarquable car cette population est bien représentée (Tab. 3). Mais l'absence de cette pratique est également remarquable à Mallaha (Natoufien ancien, récent et final, Galilée; Fig. 1) durant les phases ancienne et récente de l'occupation du site. En effet, les 4 individus concernés à Mallaha appartiennent à la dernière phase d'occupation de ce site (Tab. 2). Il semble donc que l'avulsion, présente dès le Natoufien ancien sur le mont Carmel, ne se soit pas répandue en Galilée avant la fin du Natoufien. Les populations de Judée (Shukbah et Erq-el-Ahmar) sont peu représentatives; l'avulsion y est présente au Natoufien récent mais n'est pas encore documentée au Natoufien ancien.

Lorsque le côté droit du maxillaire a pu être observé, nous avons constaté l'avulsion systématique de l'incisive centrale, ce qui n'est pas le cas à gauche. L'extraction de l'incisive droite apparaît donc comme une priorité partagée par toutes les communautés natoufiennes qui pratiquent l'avulsion, alors que l'extraction de l'incisive gauche est plus aléatoire. Lorsque celle-ci est néanmoins présente, la symétrie de l'ogive dessinée par les dents inférieures est en faveur de deux extractions contemporaines. À El Wad et à Shukbah, les avulsions simples et les avulsions doubles sont présentes et ne sont liées ni au sexe ni à la période. À Nahal-Oren, lorsque les deux côtés peuvent être observés, l'extraction est toujours double; à Kebara et Mallaha, en revanche, les extractions ne sont connues qu'à droite.

Le contexte funéraire des individus concernés n'est pas toujours documenté. À El Wad les quatre individus pour lesquels la situation sur le site est connue apparaissent indépendants les uns des autres. À

Kebara, les trois maxillaires concernés sont tous issus de la sépulture secondaire découverte au fond de la grotte et dont les os sont brûlés (Bocquentin 2003); aucun individu inhumé à l'entrée de la grotte ne présente cette caractéristique. À Nahal-Oren, trois des quatre individus concernés sont des femmes qui ont été inhumées à proximité l'une de l'autre. Deux d'entre elles (NO H42-48 et NOH48) se trouvaient dans la même tombe et la troisième (NO H34) avait été inhumée au même endroit mais dans une fosse antérieure (Crognier and Dupouy-Madre 1974: 109). À Mallaha, deux des quatre individus concernés (EMH10 et EMH163) étaient inhumés ensemble. On observe donc une répartition des sépultures qui tend à ne pas être aléatoire. Il se pourrait que ces individus partagent une situation sociale commune. Il reste difficile, néanmoins, d'interpréter ce phénomène qui ne touche que 17% des adultes et des adolescents natoufiens et qui n'est pas spécifique à un sexe.

D'autres dents ont été occasionnellement arrachées. Nous avons observé deux exemples. L'un concerne une seconde molaire déciduale dont un fragment de racine est encore en place dans le maxillaire (EM locus 9[2]). Il semble que cette extraction ait été thérapeutique étant donné le retard de calcification de la prémolaire permanente qui suggère que l'exfoliation de la dent déciduale sous-jacente ne s'est pas faite en temps voulu. On constate d'ailleurs la même situation du côté opposé avec la seconde molaire déciduale encore en place. Le second cas peut avoir une signification culturelle puisqu'il concerne un individu dont les deux incisives centrales supérieures ont été extraites (NO H48) et dont l'incisive latérale inférieure gauche est aussi manquante (Fig. 4a). La racine de cette dent est encore en place dans l'alvéole entièrement résorbé (Fig. 4b).

## REMARQUES ET CONCLUSION

La pratique de l'avulsion dentaire est bien attestée au Natoufien mais reste peu répandue. Elle concerne moins de 20% de la population, sans distinction de sexe. Les enfants ne sont pas concernés; l'extraction semble se faire au plus tôt à l'adolescence. C'est également ce qui est observé parmi les cas ethnologiques car l'ablation des dents marque, dans bien des cas, le passage de l'enfance à la vie adulte et ne s'effectue pas avant l'âge de 10-12 ans.

Cela correspond aussi avec la maturité de la denture et l'éruption de la seconde molaire permanente. L'ablation des incisives avant cet âge peut s'avérer inefficace dans la mesure où les dents adjacentes viennent combler l'espace libéré par un phénomène de mésiogression (Dervaux 2006). Les raisons invoquées par les populations subcontemporaines qui pratiquent l'avulsion sont souvent multiples: apprécier la résistance à la douleur de l'initié, inscrire son identité clanique définitivement, obligation esthétique. La distribution tant géographique que chronologique rend compte de motivations et de modalités d'exécution fort variées de sorte qu'un parallèle interprétatif strict apparaît peu pertinent. Il n'en reste pas moins que l'avulsion dentaire et, *a fortiori*, celle des incisives centrales est visible de tous et apparaît ainsi comme un signe distinctif par excellence. On note qu'il ne s'agit pas d'une opération bénigne: l'avulsion qui s'effectue par percussion directe ou indirecte de la dent, peut provoquer, notamment, une fracturation du maxillaire, une hémorragie, ou une infection pouvant mener à la mort du sujet; elle a également une incidence majeure sur l'occlusion, la mastication, et le langage.

De façon particulièrement intéressante, on constate que toutes les communautés natoufiennes ne sont pas concernées par cette pratique. Au début du Natoufien, elle est attestée seulement sur certains sites du mont Carmel puis, à la fin du Natoufien, elle se diffuse en Galilée dans la population de Mallaha. L'extraction de l'incisive centrale supérieure droite apparaît prioritaire par rapport au côté gauche quels que soient le site et la période. Les individus concernés peuvent être inhumés à proximité les uns des autres ce qui renforce l'idée qu'ils partagent un statut identitaire commun. L'avulsion apparaît donc comme une pratique culturelle codifiée ancienne mais dont l'adoption ne se fait que tardivement dans les populations natoufiennes les plus septentrionales du corpus actuel.

## REMERCIEMENTS

Je suis très reconnaissante à Yasemin Yilmaz, Aksel Tibet et Laurence Astruc de m'avoir invitée à participer à ce cahier spécial de la revue *Tüba-Ar*. Je tiens également à remercier O. Bar-Yosef, A. Belfer-Cohen, H. Khalaily, D. Nadel et F. Valla, pour m'avoir permis de faire mes observations sur des col-

lections dont la publication est en cours. Ce travail n'aurait pu aboutir sans le concours du Département d'Anthropologie de la Faculté de Médecine Sackler de Tel Aviv et celui du Peabody Museum de l'Université d'Harvard où sont conservés les collections,

ni les corrections avisées de Messieurs Pascal Murail et Pascal Sellier. Je remercie également Harris Greenberg pour les corrections apportées au résumé anglais et les relecteurs anonymes pour leurs suggestions pertinentes.

## REFERENCES

- Baudoin, M., 1923.  
"Les mutilations labiales et dentaires", *La semaine dentaire* 38: 916-917.
- Bocquentin, F., 2003.  
*Pratiques funéraires, paramètres biologiques et identités culturelles au Natoufien: une analyse archéo-anthropologique*. Thèse de Doctorat en Anthropologie Biologique (unpublished). Talence, Université Bordeaux 1. ([http://grenet.drimm.u-bordeaux1.fr/pdf/2003/BOCQUENTIN\\_FANNY\\_2003.pdf](http://grenet.drimm.u-bordeaux1.fr/pdf/2003/BOCQUENTIN_FANNY_2003.pdf))
- Bocquentin, F., B. Arensburg, P. Murail and P. Sellier, 2009.  
"Affinités et diversité des premiers groupes sédentaires du Proche-Orient", I. Serageldin et al. (eds.) *Le peuplement de la Méditerranée*: 213-224. Bibliotheca Alexandrina.
- Boule, M. and H. V. Vallois, 1932.  
*L'Homme fossile d'Asselar (Sahara)*. Archives de l'Institut de Paléontologie Humaine, 9.
- Campbell, T. D., 1925.  
*Dentition and palate of the Australian Aboriginal*. Hassell Press.
- Clarke, N. G. and R. S. Hirsch, 1991.  
"Tooth dislocation: The relationship with tooth wear and dental abscesses", *American Journal of Physical Anthropology* 85: 293-298.
- Crognier, E. and M. Dupouy-Madre, 1974.  
"Les Natoufiens du Nahal-Oren (Ouadi Fallah): étude anthropologique", *Paléorient* 2/1: 103-121.
- Danenberg, P. J., R. S. Hirsch, N. G. Clarke, P. I. Leppard and L. C. Richards, 1991.  
"Continuous tooth eruption in Australian Aboriginal skulls", *American Journal of Physical Anthropology* 85: 305-312.
- Dervaux, H., 2006.  
*Le sourire : ses symboles et sa marque d'appartenance à une ethnie ou à un groupe social*. Thèse en chirurgie dentaire, Université de Reims Champagne-Ardenne (unpublished).
- Ferembach, D., 1961.  
"Squelettes du Natoufien d'Israël, étude anthropologique", *L'Anthropologie* 65/1-2: 46-66.
- Hillson, S. W., 2001.  
"Recording dental caries in archaeological human remains", *International Journal of Osteoarchaeology* 11: 249-289.
- Humphrey, L. T. and E. Bocaege, 2008.  
"Tooth evulsion in the Maghreb: chronological and geographical patterns", *African Archaeological Review* 25: 109-123.
- Keith, A., Sir, 1931.  
*New Discoveries Relating to the Antiquity of Man*. Williams & Norgate.
- Keith, A., Sir, 1932.  
"The late Paleolithic Inhabitants of Palestine", *Proceeding of the first International Congress of Prehistoric and Protohistoric Sciences*: 46-47.
- Kusaka, S., T. Nakano, T. Yumoto and M. Nakatsukasa, 2011.  
"Strontium isotope evidence of migration and diet in relation to ritual tooth ablation: a case study from the Inariyama Jomon site, Japan", *Journal of Archaeological Science* 38: 166-174.
- Le Bourhis, A. M., 1926.  
"Note sur les mutilations dentaires chez les indigènes de la circonscription de Yaoundé (Cameroun)-Race Bantou", *Semaine dentaire* 32: 137-141.
- Larsen, C. S., 1997.  
*Bioarchaeology. Interpreting behavior from the human skeleton*. Cambridge University Press.
- McCown, T. D., 1939.  
*The Natufian crania from Mount Carmel, Palestine, and their inter-relationship*. Unpublished Ph. D. Thesis, University of California.
- Merbs, C. F., 1983.  
*Patterns of activity-induced pathology in a Canadian Inuit population*. National Museum of Man, Mercury Series, Archaeological Survey of Canada, 119.

Milner, G. R. and C. S. Larsen, 1991.  
 “Teeth as Artifacts of human Behavior: Intentional Mutilation and Accidental Modification”, M. A. Kelley and C. S. Larsen (eds.) *Advances in Dental Anthropology*: 357-378. Wiley-Liss.

Powell, M. L., 1985.  
 “The analysis of dental wear and caries for dietary reconstruction”, R. I. Gilbert and J. H. Mielke (eds.) *The analysis of prehistoric diet*: 307-338. Academic Press.

Robb, J. E., 1997.  
 “Intentional tooth removal in Neolithic Italian women” *Antiquity* 71/273: 659-669.

Schwartz, J. H., 1995.  
*Skeleton Keys: An Introduction to Human Skeletal Morphology, Development, and Analysis*. Oxford University Press.

Smith, P., 1970.  
*Dental morphology and pathology in the Natufians: the dental evidence for dietary specializations*. Unpublished Ph. D. Thesis, University of Chicago.

Smith, P., 1989.  
 “Paleonutrition and subsistence patterns in the Natufians”, I. Hershkovitz (ed.) *People and Culture in Change*: 375-384. BAR International Series, 508.

Smith, P., 1991.  
 “The Dental evidence for nutritional status in the Natufians”, O. Bar-Yosef and F. R. Valla (eds.) *The Natufian Culture in the Levant*: 425-432. International Monographs in Prehistory, Archaeological Series 1.

Valla, F. R., H. Khalaily, N. Samuelian, R. March, F. Bocquentin, B. Valentin, O. Marder, R. Rabinovich, G. Le Dosseur, L. Dubreuil and A. Belfer-Cohen, 2001.  
 “Le Natoufien final de Mallaha (Eynan), deuxième rapport préliminaire: les fouilles de 1998 à 1999”, *Journal of the Israel Prehistoric Society* 31: 43-184.

Valla, F. R., H. Khalaily, H. Valladas, N. Tisnerat-Laborde, N. Samuelian, F. Bocquentin, R. Rabinovich, A. Bridault, T. Simmons, G. Le Dosseur, A. Miller-Rosen, L. Dubreuil, D. Bar-Yosef-Mayer and A. Belfer-Cohen, 2004.  
 “Les fouilles à Mallaha en 2000 et 2001: 3ème rapport préliminaire”, *Journal of the Israel Prehistoric Society* 34: 49-244.

Verger-Pratoucy, J.-C., 1968.  
 “Recherches sur les mutilations maxillo-dentaires préhistoriques”, *Bull. Group. Int. Rech. Sc. Stomat* 13: 133-310.

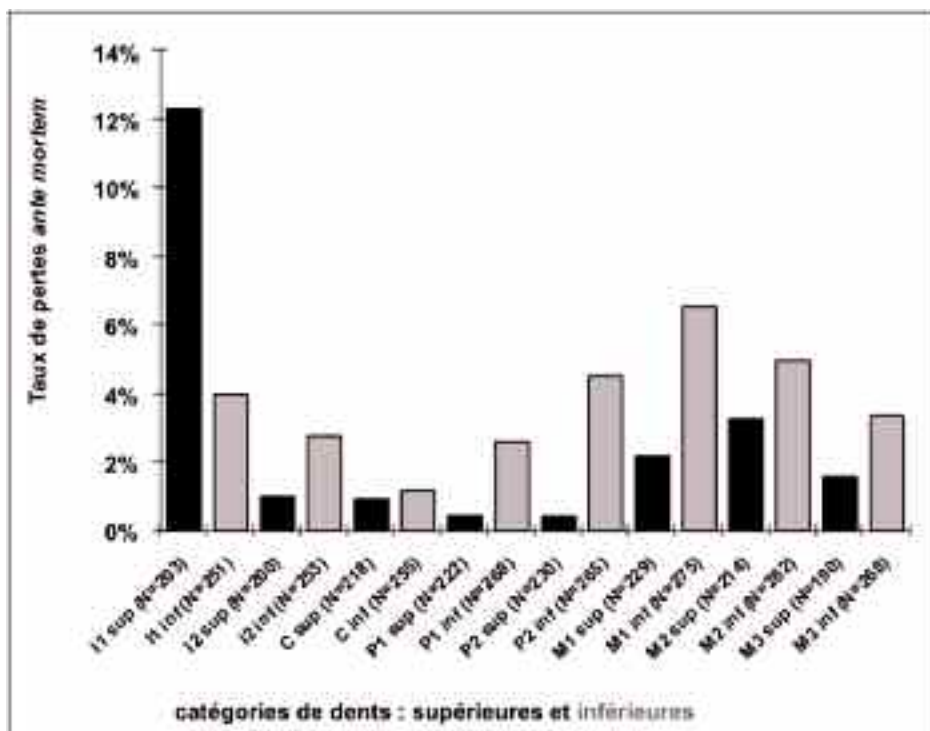


Tableau 1 - Fréquence des pertes ante mortem par catégories de dents. La population natoufienne (adolescents et adultes) de tous sites et périodes confondus est prise en compte; N : nombre d'observations par catégories de dents, les côtés droit et gauche ont été additionnés.

Sites	Individus	Phase	Age	Sexe	Avulsion supposée
Shukbah	SH H10334	récent	≥30	M	I1 sup D
Shukbah	SH H10332	récent	≥30	I	I1 sup D et G
El-Wad	EW H28-32 (12)	ancien	15-19b	F	I1 sup D et G
El-Wad	EW H43	ancien	≥25	M	I1 sup D et G
El-Wad	EW H17	récent	≥30	F	I1 sup D et G
El-Wad	EW H10270(1)	indéterminé	≥30	I	I1 sup D
El-Wad	EW H45	récent	25-29	F	I1 sup G au moins
El-Wad	EW H36z2	indéterminé	≥30	I	Mandibule en ogive
El-Wad	EW 10279 (1)	indéterminé	Adulte	I	I1 sup D au moins
Kehara	KEB reste brûlé 1	ancien	Adulte	I	I1 sup D au moins
Kehara	KEB reste brûlé 2	ancien	Adulte	I	I1 sup D au moins
Kehara	KEB reste brûlé 3	ancien	Adulte	I	I1 sup D au moins
Nahal-Oren	NO H18t	récent	≥30	M	I1 sup G au moins
Nahal-Oren	NO H34	récent	≥30	F	I1 sup D et G
Nahal-Oren	NO 42-48	récent	Adulte	F	Mandibule en ogive
Nahal-Oren	NO H48	récent	≥30	F	I1 sup D et G
Eynan-Mallaha	EM H10	Final	≥30	M	I1 sup D
Eynan-Mallaha	EM H156	Final	≥30	F	I1 sup D
Eynan-Mallaha	EM H163	Final	20-29	I	I1 sup D
Eynan-Mallaha	EM H168	Final	≥30	F	I1 sup D au moins
<b>TOTAL : 20 individus</b>					

Tableau 2 - Liste des dentures pour lesquelles la perte ante mortem de l'une ou des deux incisives centrales supérieures peut être considérée comme un cas d'avulsion probable. La mention «au moins» signifie que le côté opposé n'est pas observable. Les restes humains provenant de Shukbah sont probablement moins complets qu'ils ne l'étaient à l'époque où Sir A. Keith a effectué son étude (cf. Bocquentin 2003). Age et sexe d'après Bocquentin 2003.

	N observations		Extractions supposées		Taux d'avulsion	
	D	G	D	G	D	G
Shukbah	2	2	2	1	Présent	
El Wad	29	34	5	4	17 %	12 %
Kehara	12	9	3	0	25 %	0 %
Erq-el-Ahmar	1	2	0	0	Absent	
Nahal-Oren	12	11	2	3	17 %	27 %
Raqefet	6	7	0	0	Absent	
Grotte d'Hayonim	12	13	0	0	0 %	0 %
Mallaha	23	28	4	0	17 %	0 %
<b>TOTAL</b>	<b>97</b>	<b>106</b>	<b>16</b>	<b>8</b>	<b>17 %</b>	<b>8 %</b>

Tableau 3 - Fréquence des cas d'avulsions probables des incisives centrales supérieures par côté (D : droit ; G : gauche) et par site. Le nombre des observations correspond au nombre de dents ou d'alvéoles observés chez les adolescents et les adultes. Le taux d'avulsion n'a été calculé que pour les populations les mieux représentées en gras).



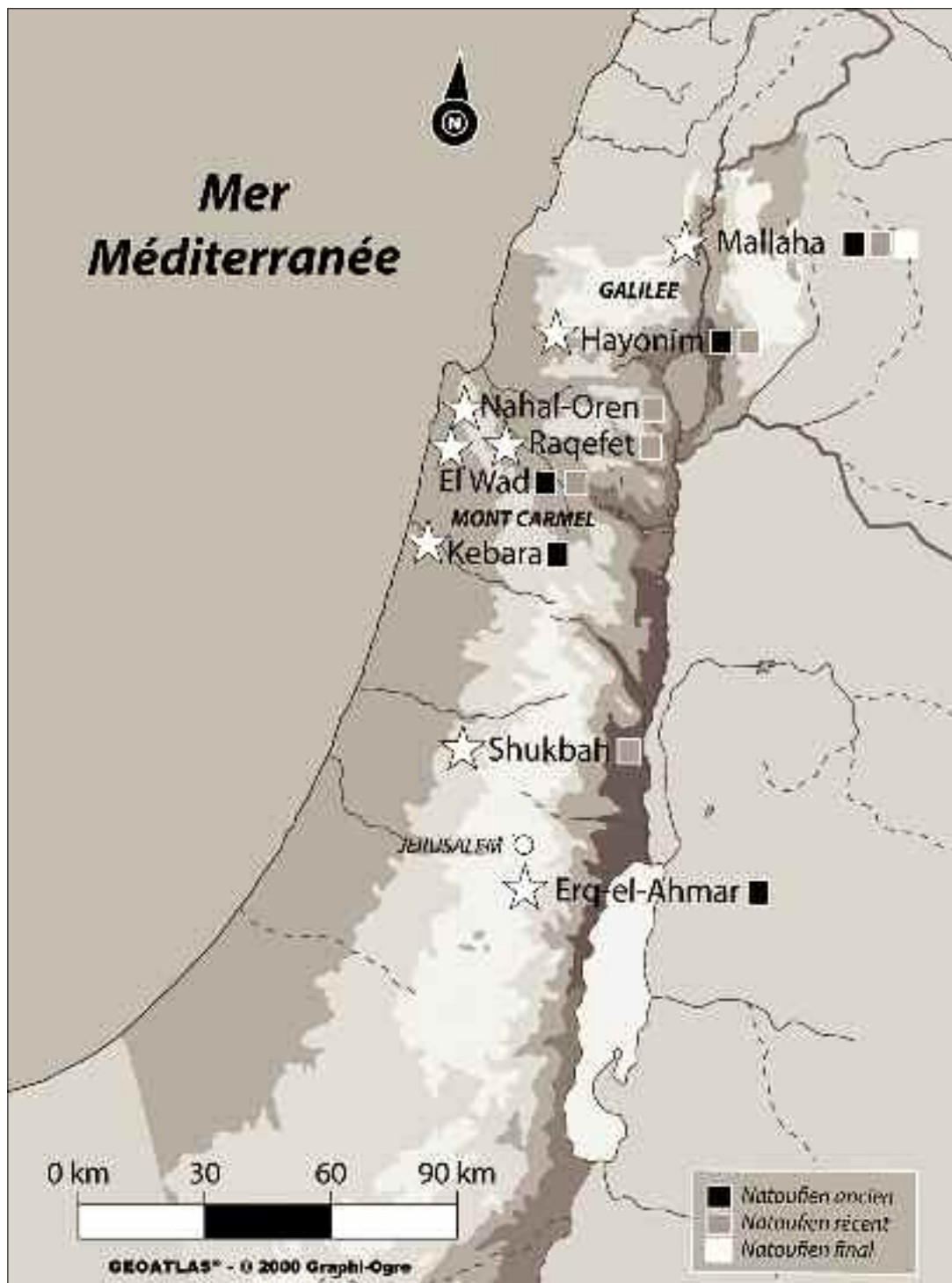

Fig. 1 - carte de répartition des sites natoufiens concernés par cette étude et phases culturelles auxquelles sont attribués les squelettes du corpus.

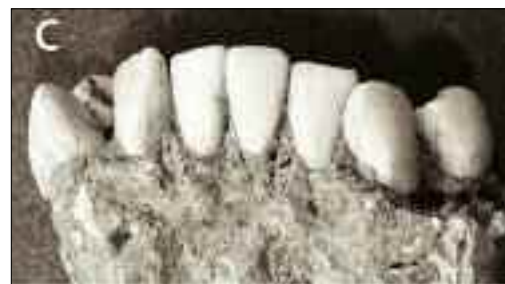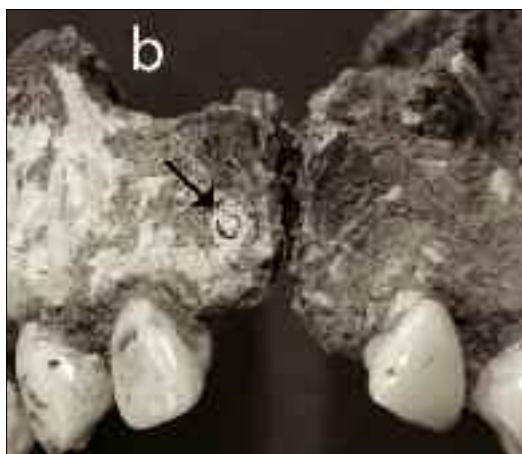
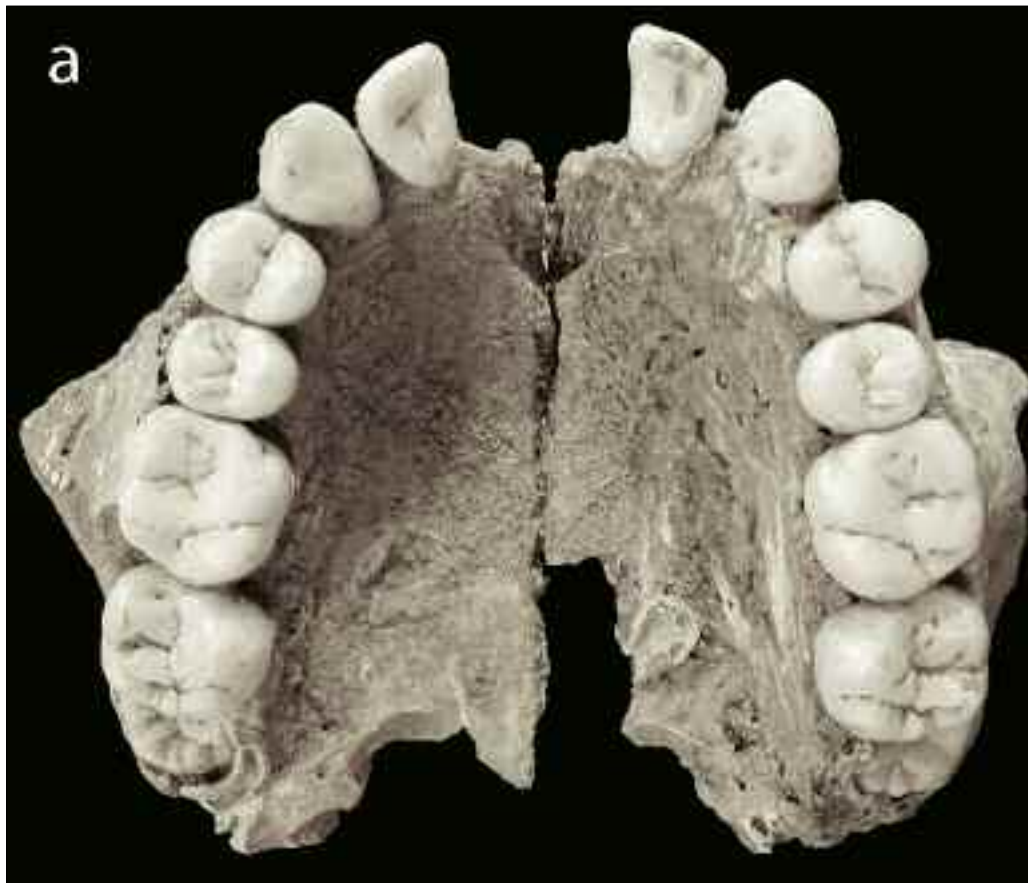


Fig. 2 - Avulsion probable des deux incisives centrales supérieures d'une adolescente du site d'El Wad (EW H28- 32 [12]). a : maxillaire en vue inférieure ; b : maxillaire en vue antérieure, la flèche indique l'apex encore en place dans l'alvéole droit oblitéré, probablement fracturé lors de l'extraction ; c : mandibule en vue antérieure, la forme en ogive n'est pas encore présente mais on constate que l'incisive latérale gauche présente un début d'usure contrairement aux incisives centrales.

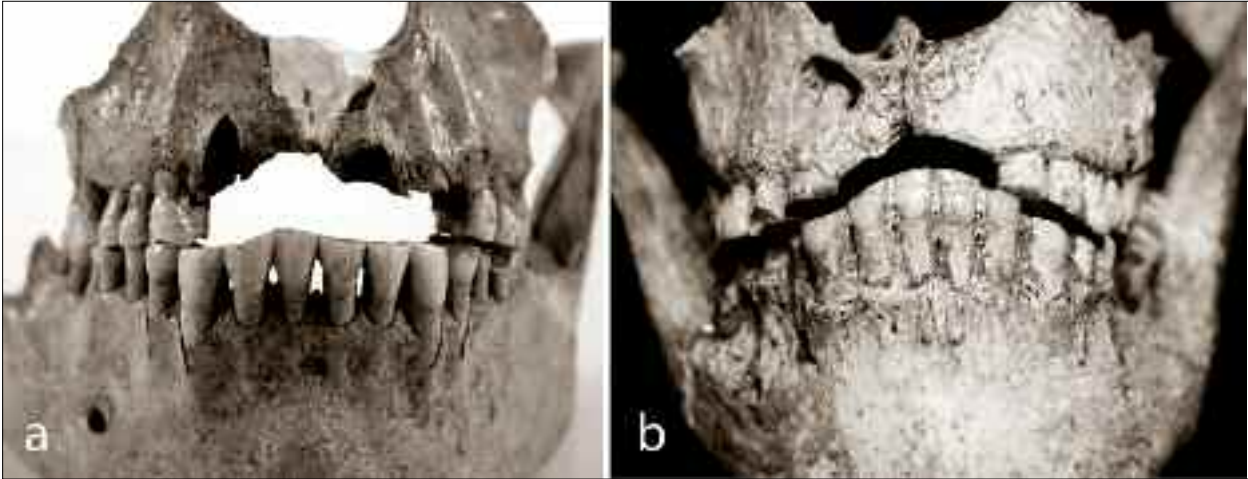


Fig. 3 - a : Avulsion probable de l'incisive centrale supérieure droite (SH 10334), noter la forme en ogive asymétrique de la mandibule. b : avulsion probable des deux incisives centrales (EW H17), noter la forme symétrique de l'ogive formée par les dents antagonistes et le fragment de racine en place dans l'alvéole oblitéré indiqué par la flèche.

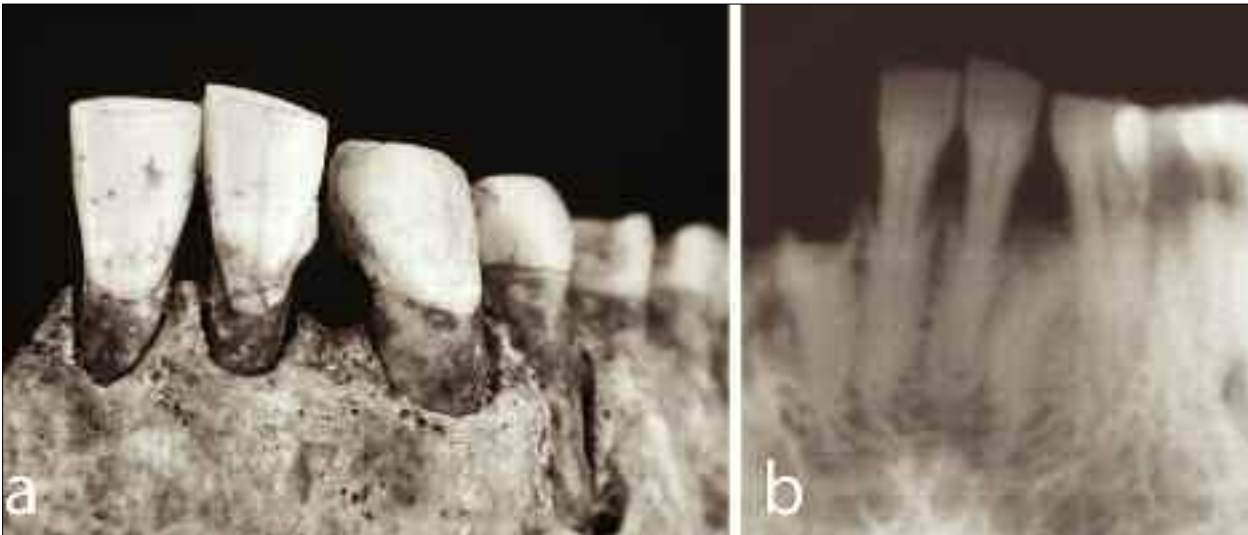


Fig. 4 - Cas d'extraction d'une incisive latérale inférieure gauche (NO H48). b : adiographie de la mandibule où l'on distingue la racine encore en place dans l'alvéole résorbé.